UNIVERSITÉ MOULOUD MAMMERI DE TIZI-OUZOU.FACULTÉ DE MÉDECINE

LABORATOIRE D'ANATOMIE GÉNÉRALE

1ÈRE ANNÉE DE MÉDECINE 2019/2020

DR YEBDRI M.

ARTÈRES DE JAMBE ET RETOUR VEINEUX DU MEMBRE PELVIEN

A. ARTÈRES DE JAMBE

I. ARTÈRE TIBIALE ANTÉRIEURE

1. Origine :

L'artère nait dans la loge postérieure de la jambe, c'est la branche de bifurcation latérale de l'artère poplitée, au niveau de l'anneau du muscle soléaire, à 3 – 4 cm sous l'interligne du genou.

2. Trajet :

- L'artère descend dans la loge postérieure de la jambe,
- décrit une crosse qui enjambe le bord supérieur du ligament interosseux,
- arrive dans la loge antérieure, elle la parcourt, profondément située, recouverte par les muscles. Au tiers inférieur elle devient superficielle et passe sous le rétinaculum inférieur des muscles extenseurs**.**

3. Terminaison :

L'artère se termine à l'interligne tibio-tarsienne où elle devient artère dorsale du pied (artère pédieuse).

4. Branches collatérales :

- Artères récurrentes tibiales postérieure et antérieure.
- Artères récurrentes fibulaires postérieure et antérieure.
- Artères malléolaires médiale et latérale.
- Branches musculaires

II. ARTÈRE DORSALE DU PIED

1. Origine :

L'artère dorsale du pied fait suite à l'artère tibiale antérieure au bord inférieur du rétinaculum inférieur des muscles extenseurs.

2. Trajet et terminaison :

L'artère descend rectiligne, du milieu de l'interligne malléolaire jusqu'au 1er espace interosseux qu'elle traverse pour s'anastomoser avec l'artère plantaire latérale.

3. Branches collatérales :

- Artère tarsienne ← Artère tarsienne lat
- Artère du sinus du tarse
- Artère tarsienne médiale ← Artères tarsiennes Méd (2 à 3)
- Artère arquée.
- Artère interosseuse du premier espace.

(a. circonflexe de la fibula)

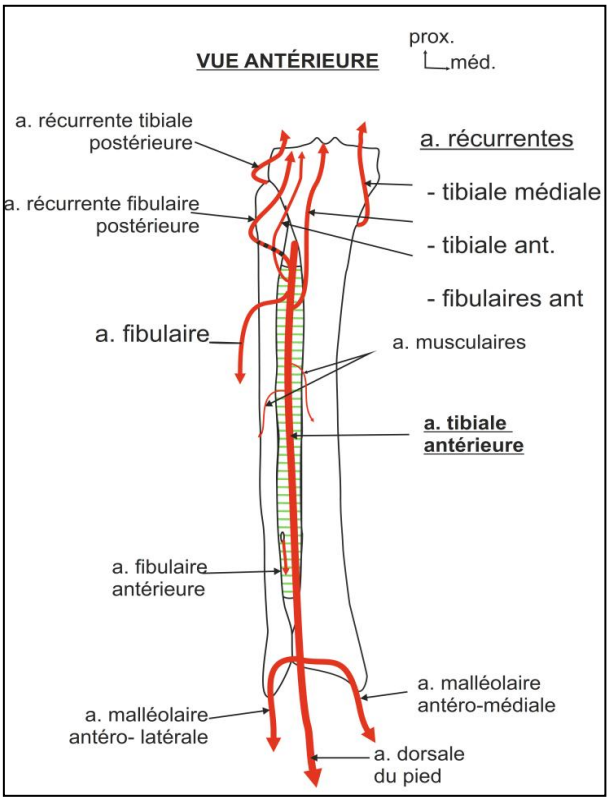

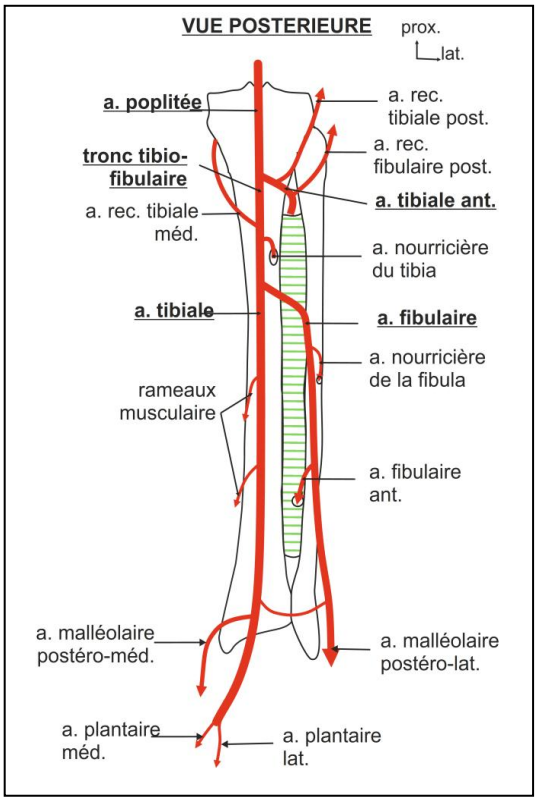

III. TRONC TIBIO-FIBULAIRE :

1. Origine

Le tronc tibio-fibulaire est la branche de bifurcation médiale de l'artère poplitée, au niveau de l'anneau du soléaire.

2. Trajet :

L'artère descend verticalement entre les deux plans musculaires.

3. Terminaison

Le tronc se termine 3 ou 4 cm plus bas, il se divise en artère fibulaire et artère tibiale postérieure.

3. Branches collatérales

Ce tronc donne l'artère récurrente tibiale médiale et l'artère nourricière du tibia.

IV. ARTÈRE TIBIALE POSTÉRIEURE

1. Origine :

C'est la branche de bifurcation médiale du tronc tibio-fibulaire, à 3-4cm au-dessous de l'arcade du soléaire.

2. Trajet :

L'artère descend verticalement dans la loge postérieure de la jambe, profonde, appliquée à la face postérieure des muscles du plan profond.

Elle passe dans la gouttière rétro-malléolaire médiale où elle est **superficielle et palpable.**

3. Terminaison :

Elle se termine dans le canal calcanéen en donnant deux branches :

- Artère plantaire médiale, grêle se porte en avant vers le gros orteil.
- Artère plantaire latérale, volumineuse, elle rejoint le bord latéral du pied puis à hauteur de la base du 5ème métatarsien elle décrit une courbe et rejoint le 1er espace inter-osseux ou elle s'anastomose avec l'artère dorsale du pied.

4. **Branches collatérales**

L'artère tibiale postérieure donne :
- Rameaux musculaires.
- Rameau malléolaire médial.
- Rameau anastomotique supra-malléolaire.
- Rameaux calcanéens.

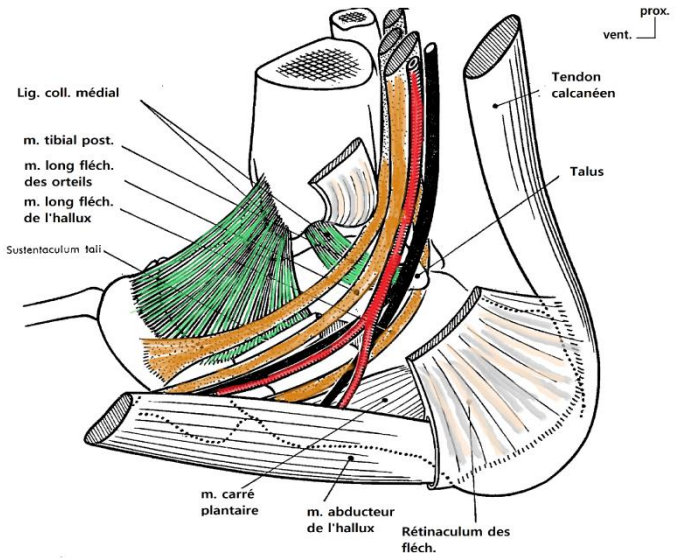

CANAL CALCANEEN DROIT

V. ARTÈRE FIBULAIRE :

1. **Origine :**

C'est la branche de bifurcation latérale du tronc tibio-fibulaire.

2. **Trajet :**

L'artère descend dans la loge postérieure de la jambe, en arrière de la membrane interosseuse et de la fibula.

3. **Terminaison,** l'artère se divise au tiers inférieur de la jambe en deux branches terminales :
- Artère fibulaire antérieure, rejoint la loge antérieure.
- Artère fibulaire postérieure, se termine sur la face latérale du calcanéus.

4. **Branches collatérales**
- Rameaux musculaires.
- Artère nourricière de la fibula.

B. CERCLE ARTÉRIEL PÉRI-ARTICULAIRE DU GENOU

Le cercle artériel péri-articulaire du genou est un riche réseau anastomotique établi autour du genou, entre l'artère fémorale, artère poplitée et les artères de la jambe.

Ce cercle fait intervenir :

1. **Les artères articulaires**, branches de l'artère poplitée.
- Les artères articulaires supérieures forment au-dessus de la patella, c'est le cercle péri-fémoral.
- Les artères articulaires inférieures forment au-dessous de la patella, c'est le cercle péri-tibial.

Les deux cercles sont réunis de part et d'autre de la patelle et forment le cercle péri- patellaire.

Ce réseau est appliqué contre la capsule et le périoste.

2. L'artère descendante du genou, branche de l'artère fémorale superficielle, sa branche articulaire se jette dans le cercle péri-fémoral.

3. Les artères récurrentes, branches collatérales des artères de jambe, se terminent dans le cercle péri-tibial :

- Les artères récurrentes tibiales postérieure et antérieure.
- Les artères récurrentes fibulaires postérieure et antérieure.
- L'artère récurrente tibiale médiale ; branche du tronc tibio-fibulaire.

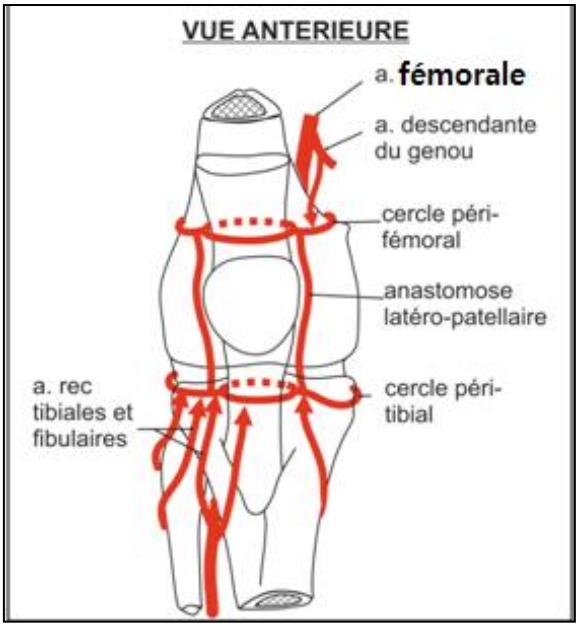

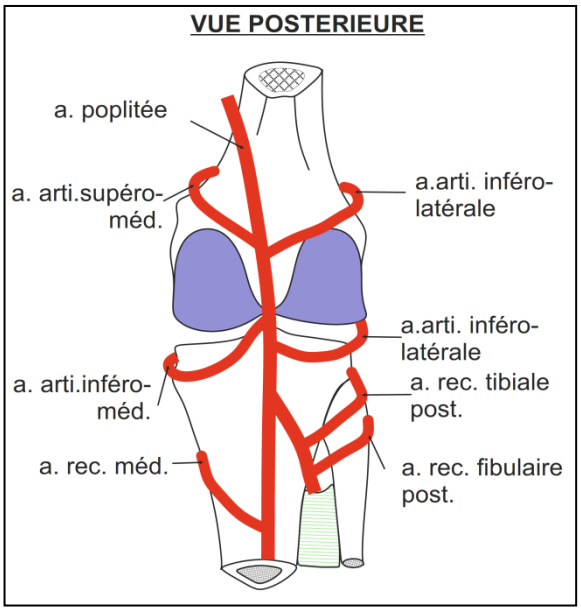

C. LES VEINES DU MEMBRE PELVIEN

I. Les veines superficielles :

a. Le réseau veineux du pied

- Réseau plantaire formé par la semelle veineuse plantaire.
- Réseau dorsal formé par une arcade dorsale, se continue à ses deux extrémités par les veines marginales médiale (en avant de la malléole médiale) et latérale (en arrière de la malléole latérale).

b. La veine petite saphène, fait suite à la veine marginale latérale, elle passe en arrière de la malléole latérale, gagne le milieu de la face postérieure de la jambe et monte verticale, médiane, jusqu'au creux poplité (comporte 10 à 12 valvules), elle se jette dans la veine poplitée. Elle est accompagnée de deux nerfs cutanés sural latéral et sural médial.

c. La veine grande saphène, fait suite à la veine marginale médiale, elle passe en avant de la malléole médiale puis monte verticalement :

- Sur la face médiale de la jambe,
- contourne le condyle médial du fémur,
- monte à la cuisse suivant une direction parallèle à celle du Sartorius

- dans le triangle de fémoral, elle décrit **sa crosse** et se jette dans la veine fémorale.

II. Les veines profondes du membre pelvien

Les veines profondes sont satellites des artères, il existe deux veines par artère sauf pour la poplitée et la fémorale qui n'en possèdent qu'une seule.

De nombreuses veines communicantes anastomosent les deux réseaux, superficiel et profond.

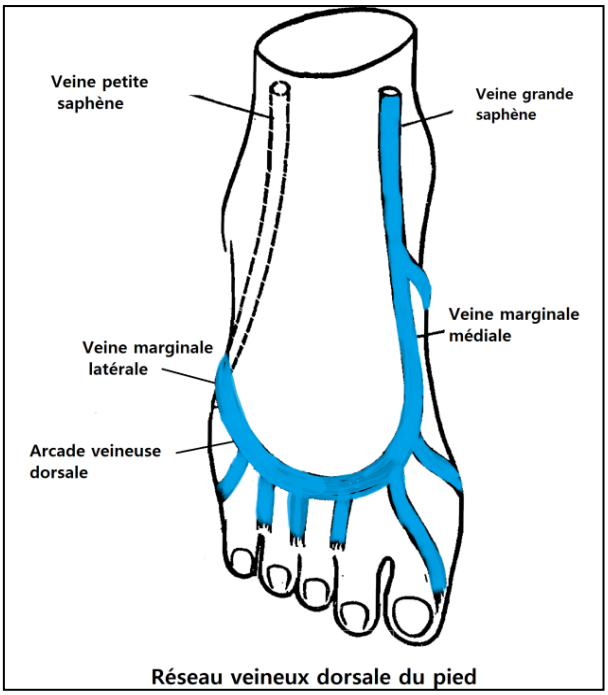

Réseau veineux dorsale du pied

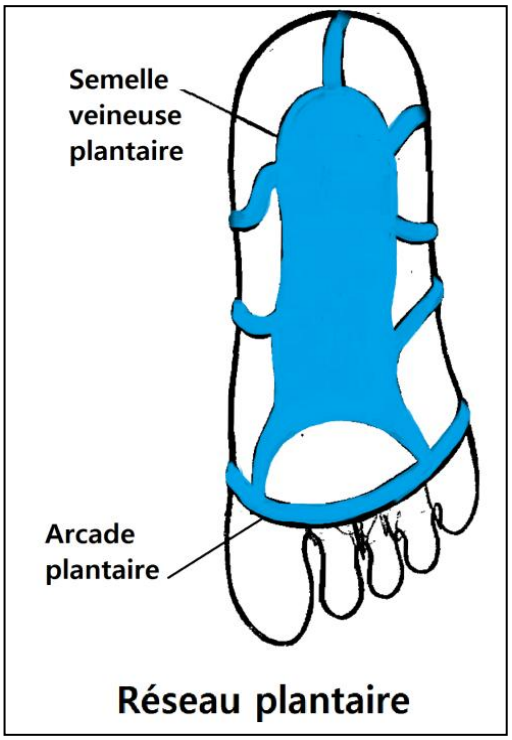

Réseau plantaire

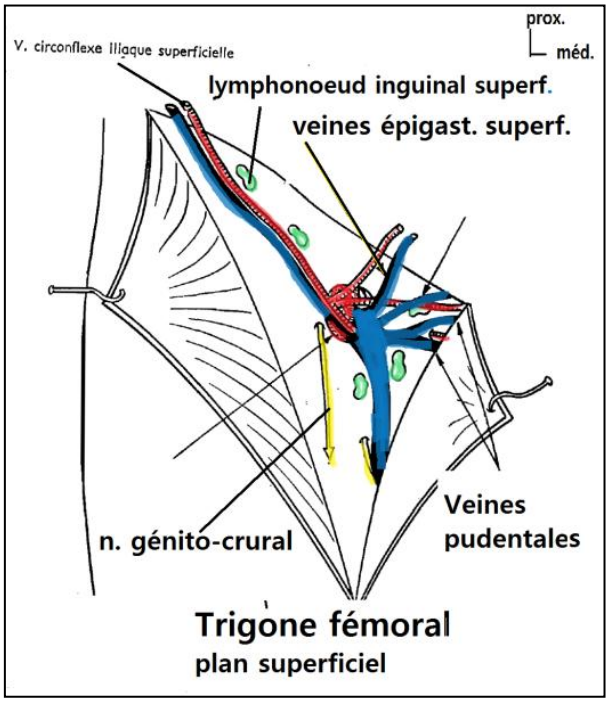

Trigone fémoral
plan superficiel

VUE ANTÉRO-MÉDIALE

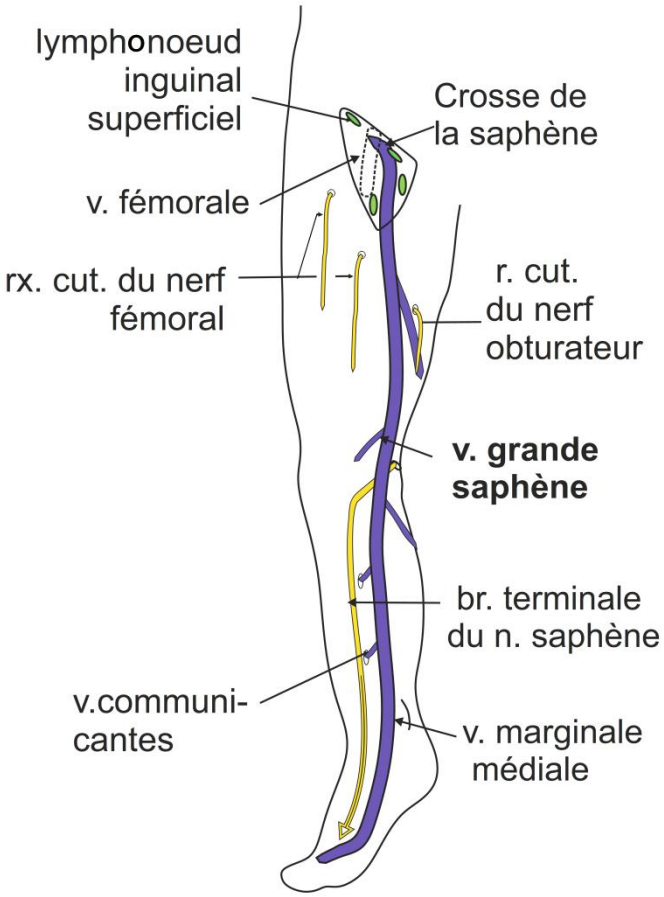
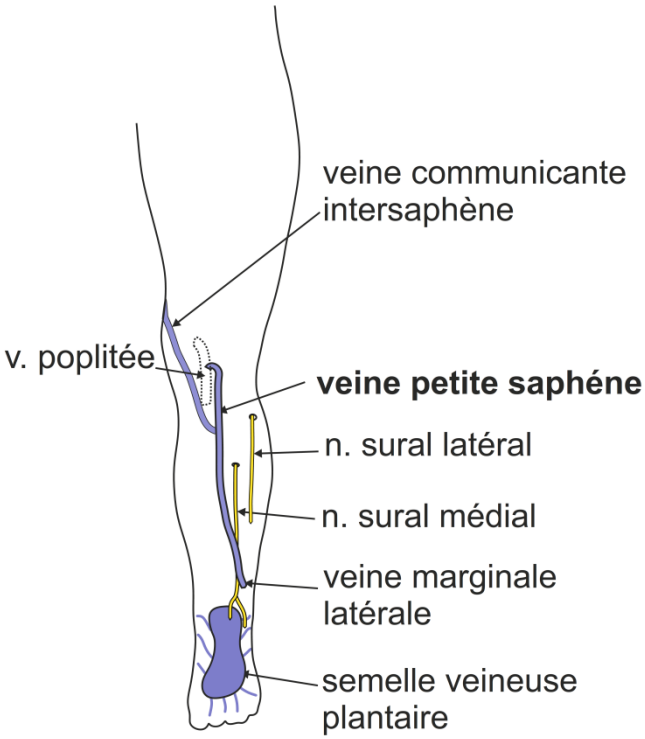
VUE POSTÉRIEURE